Tratamento endovascular de fístula arteriovenosa renal com dilatação aneurismática adquirida pós-biopsia: relato de caso

As malformações arteriovenosas com formação de pseudoaneurisma de vasos renais são uma complicação vascular rara, a qual está associada etiologicamente à nefrectomia parcial, procedimentos percutâneos, biópsia renal, trauma penetrante e, mais raramente, trauma contuso. Normalmente, possuem detecção clínica incomum e necessitam de alto grau de suspeição clínica, pois são de difícil diagnóstico. O objetivo deste relato é descrever um caso de embolização em paciente que recebeu o diagnóstico de fístula arteriovenosa renal associada à dilatação aneurismática dez anos após procedimento percutâneo. Apresentamos o caso de um homem branco que, em 2006, buscou atendimento nefrológico com queixa de "dor na coluna" e colúria, trazendo consigo laudo de sedimento urinário com 75 a 80 hemácias por campo, proteinúria moderada e dismorfismo eritrocitário. Decorrente disso, foi submetido à biópsia renal percutânea guiada por tomografia computadorizada e recebeu o diagnóstico de nefropatia por IgA, iniciando a pulsoterapia com metilprednisolona 1g por 3 dias, seguindo-se com prednisona. Permaneceu com segmento nefrológico com melhora da proteinúria, porém mantendo hematúria microscópica. Em 2014, devido a queixa de dispepsia, uma ultrassonografia abdominal total revelou cistos simples em rim esquerdo. Nos três anos seguintes tendo acompanhado o crescimento progressivo desses cistos, optou-se por suspender a pulsoterapia e por solicitar uma ressonância magnética que evidenciou fístula arteriovenosa adquirida e aneurisma venoso renais. Logo após, o paciente foi encaminhado para tratamento cirúrgico vascular da lesão adquirida tardiamente após a biópsia renal percutânea. Foi solicitada arteriografia e angiotomografia, por qual esta última mostrou a malformação vascular arteriovenosa renal e uma dilatação aneurismática, no aspecto inferolateral do rim. A lesão foi cateterizada com microcateteres reforçados sendo a embolização realizada com molas de destacamento controlado e com o sistema embólico líquido Onyx®. O paciente teve excelente recuperação pós-operatória e recebeu alta em 48h. A angiotomografia de controle, realizada após 6 meses de seguimento, demonstrou oclusão total do aneurisma e preservação da circulação renal distal. Os pseudoaneurismas que, na grande maioria dos casos, evoluem com fistulização arteriovenosa renal têm como tratamento de primeira linha a embolização arterial em pacientes hemodinamicamente estáveis ou instáveis, uma técnica minimamente invasiva que apresenta reduzida morbimortalidade e eficácia crescente ao preservar a função renal.
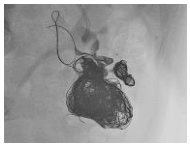
Imagens do relato: